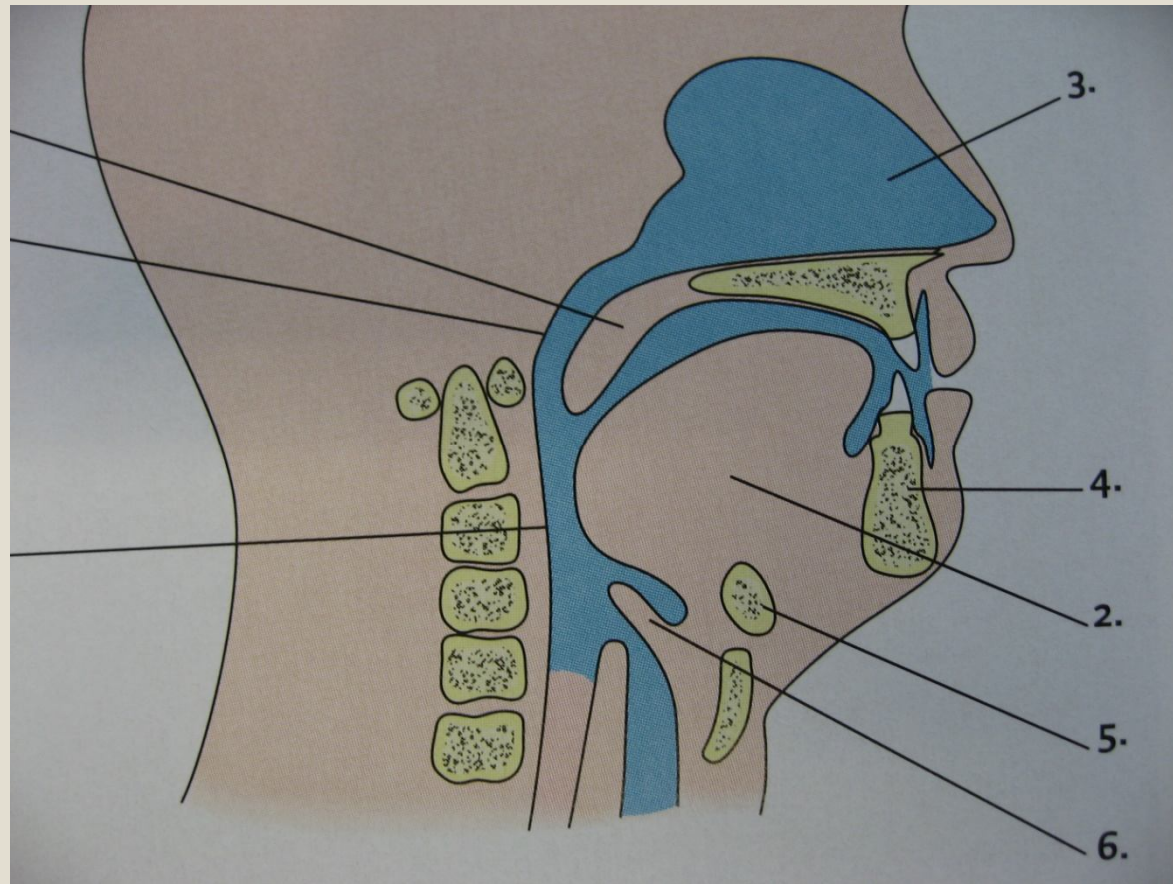


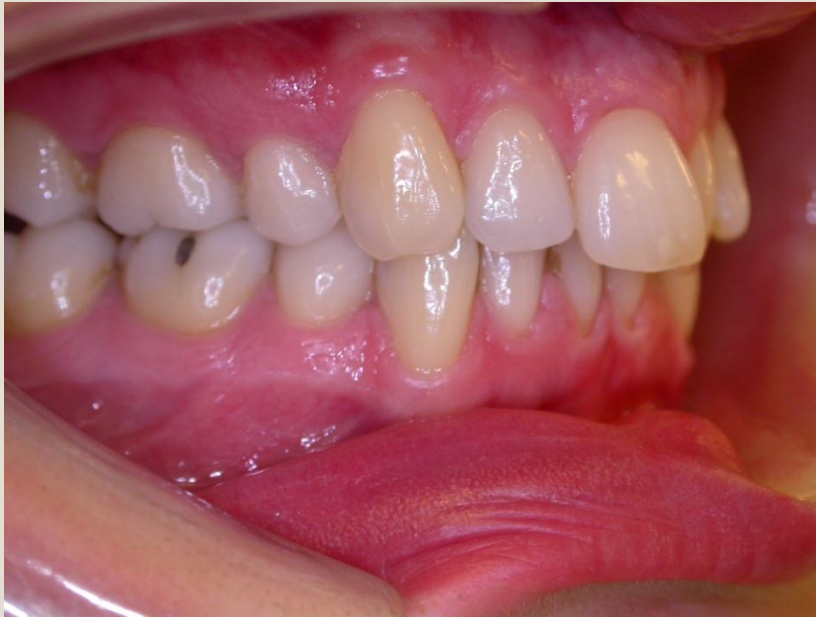# UNIAPNEA JA HAMMASLÄÄKETIEDE

Erkki Korhonen, yhl, suukirurgi  
4.11.2008

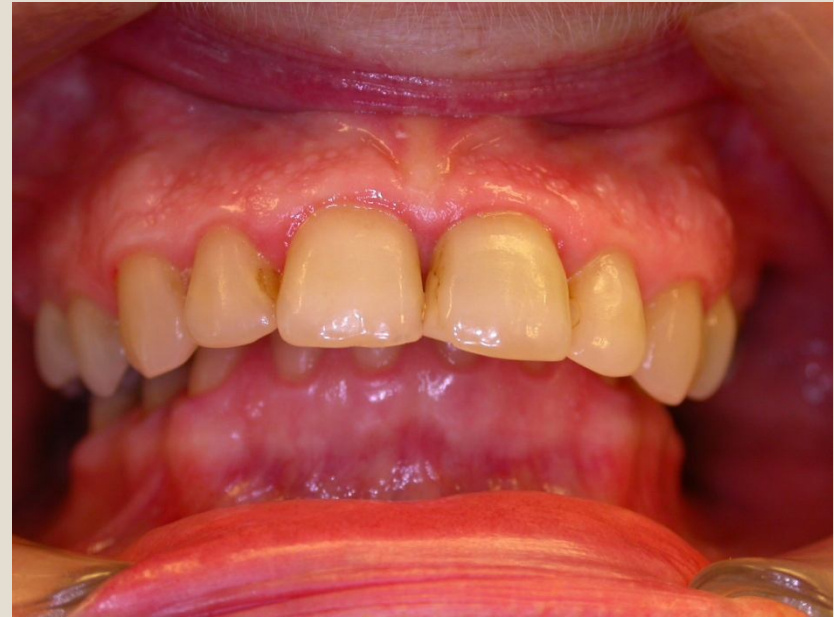

**KIELI: alaleuka -kieliluu**  
**YLÄNIELU: yläleuka**

**Normaali purenta**

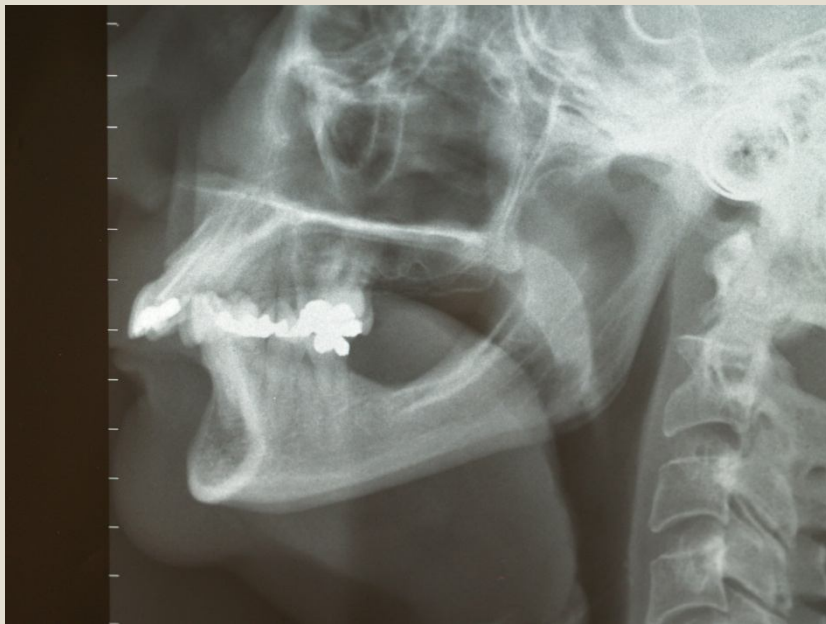


**Syvä retrognathia**

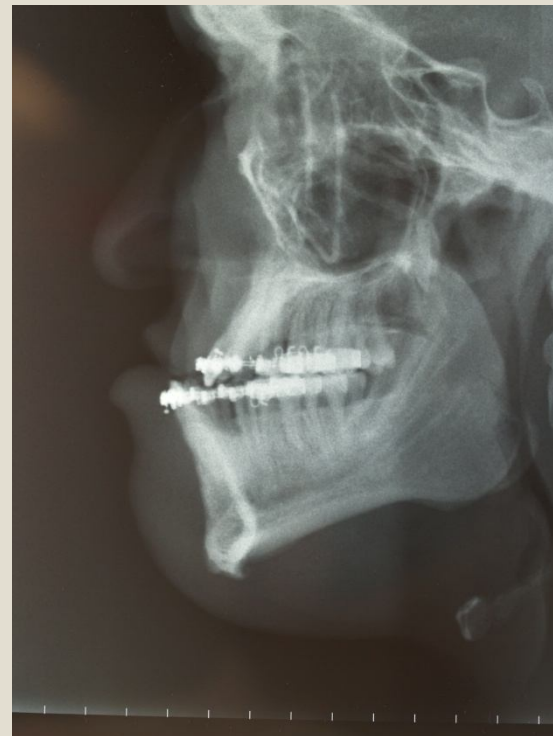

**Purenta ja kielen asento**

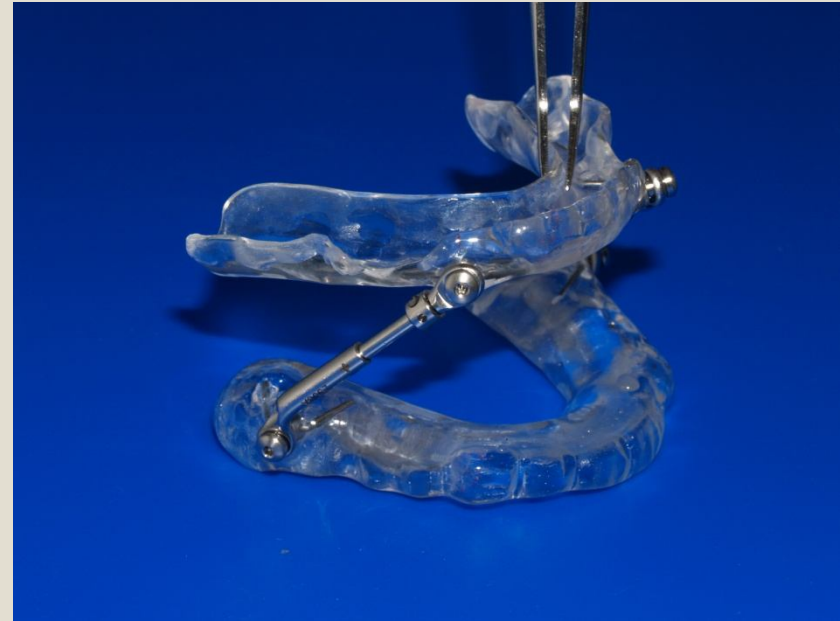**Alaleuka takana**



**Yläleuka takana**

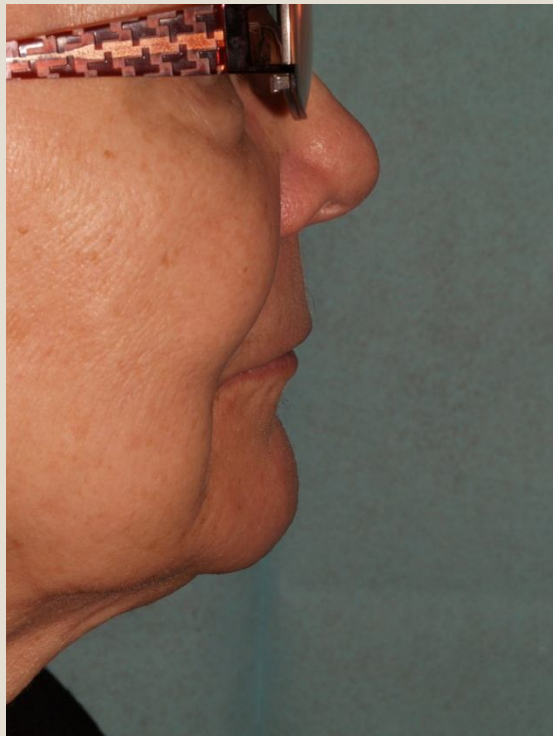

**Kefalometria (myös OPTG)**

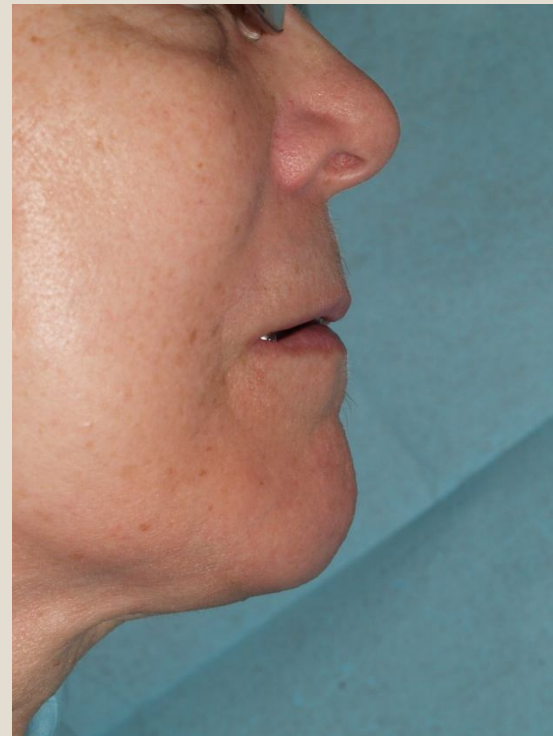

**Hammaskisko:  
työntää alaleukaa (kieltä) eteen**

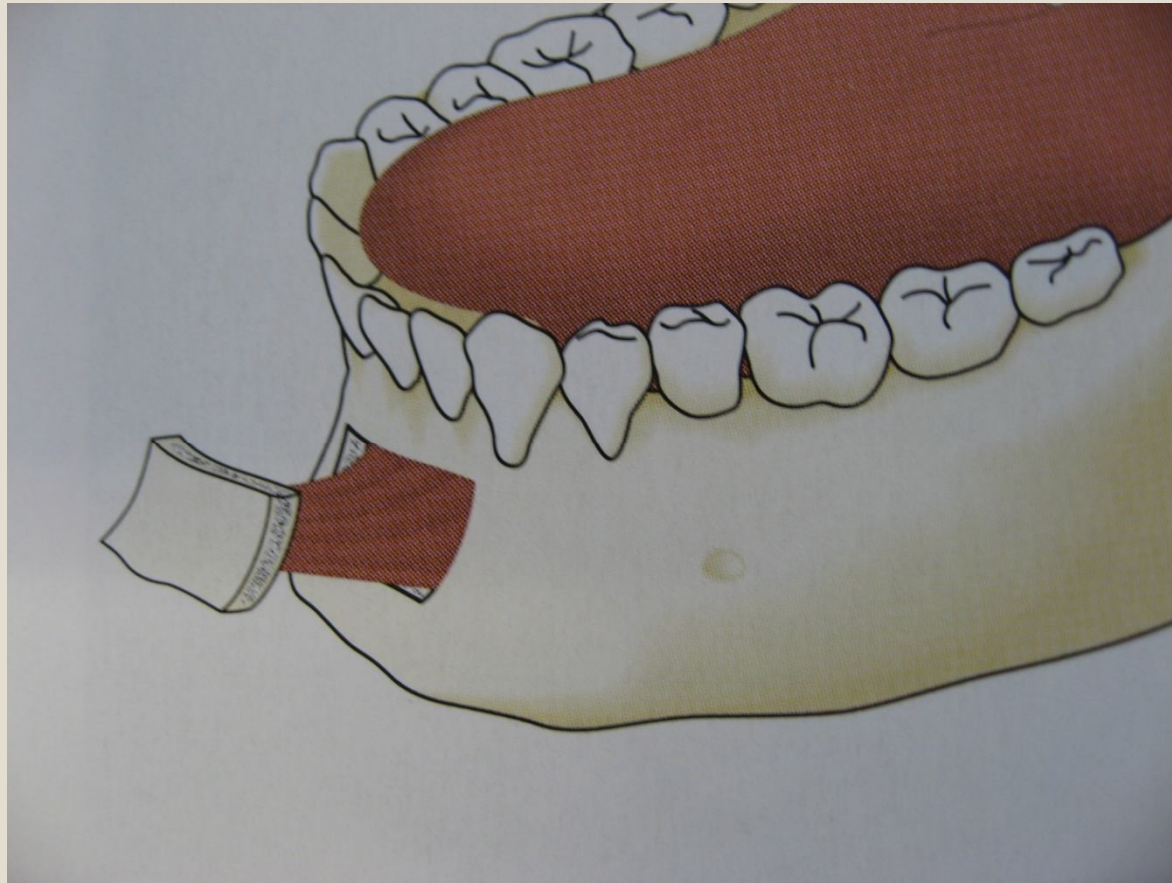
**Ilman kiskoa**



**Kisko suussa**

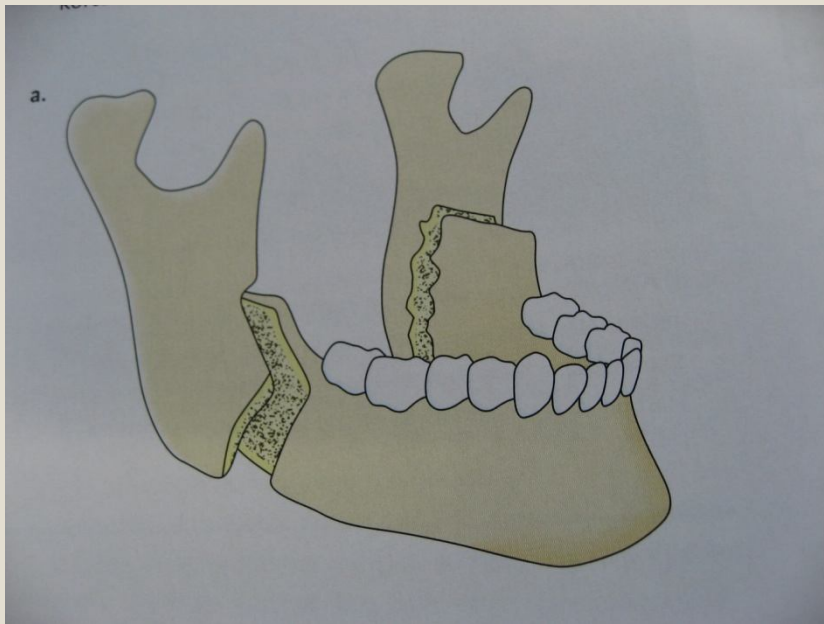


**Hammaskisko**

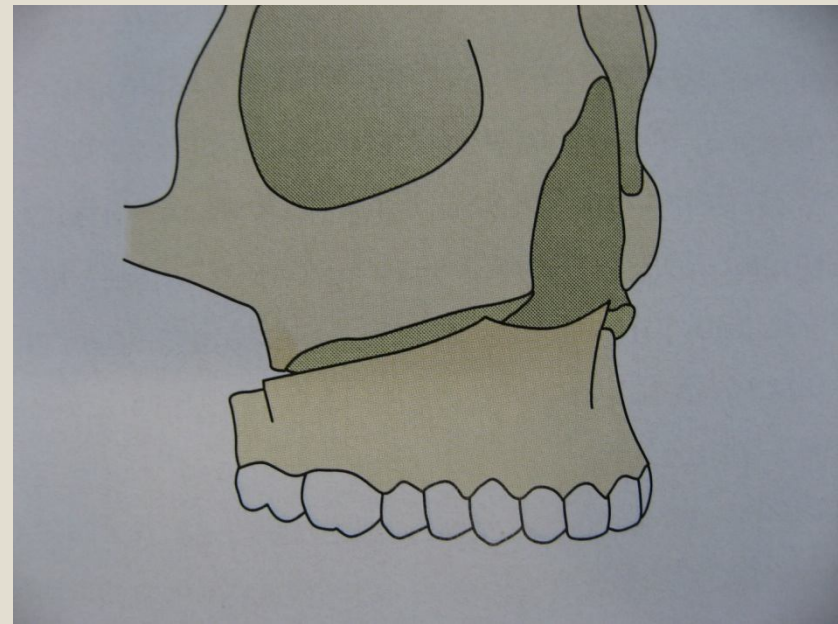


**BOX-leikkaus**

## Alaleuan ramus- osteotomia

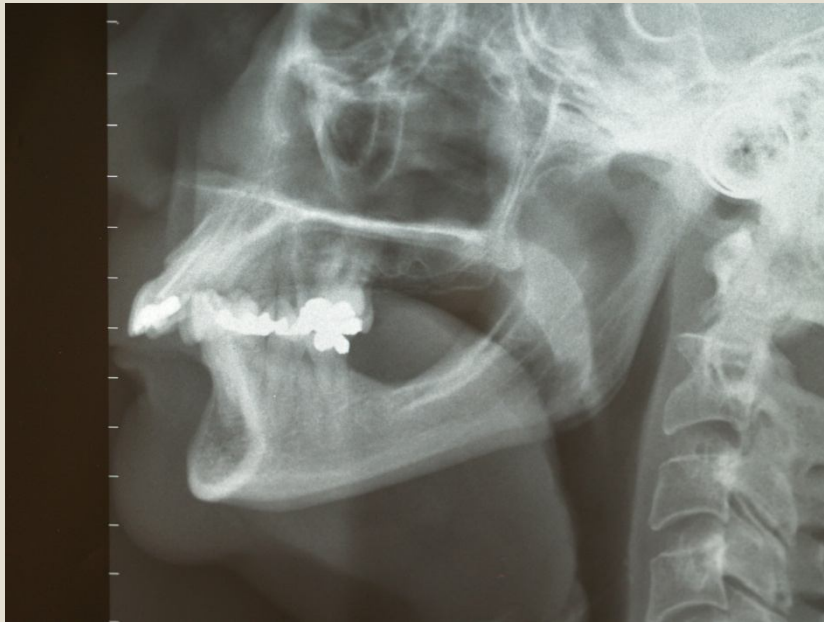


## Yläleuan Le Fort I osteotomia

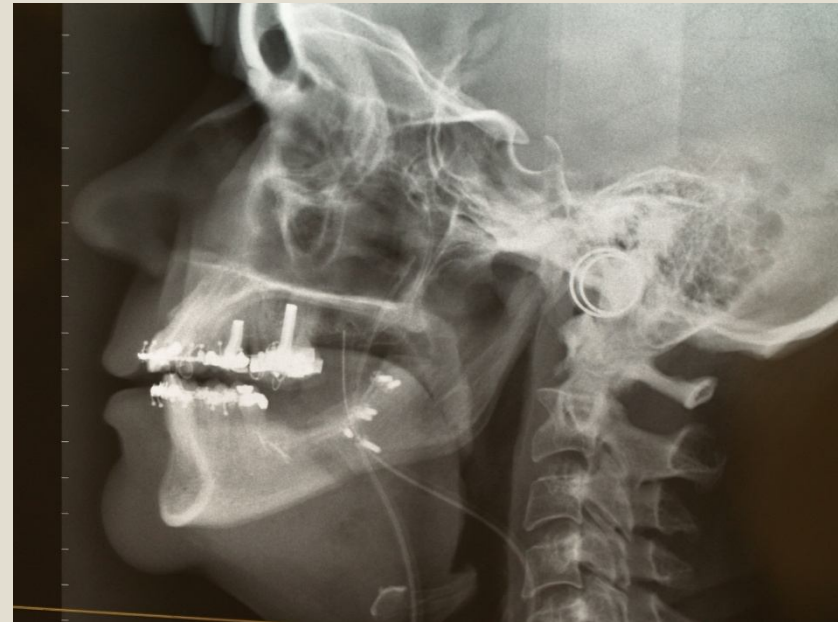

## Leukaosteotomiat

**Alaleuan retrognathia**

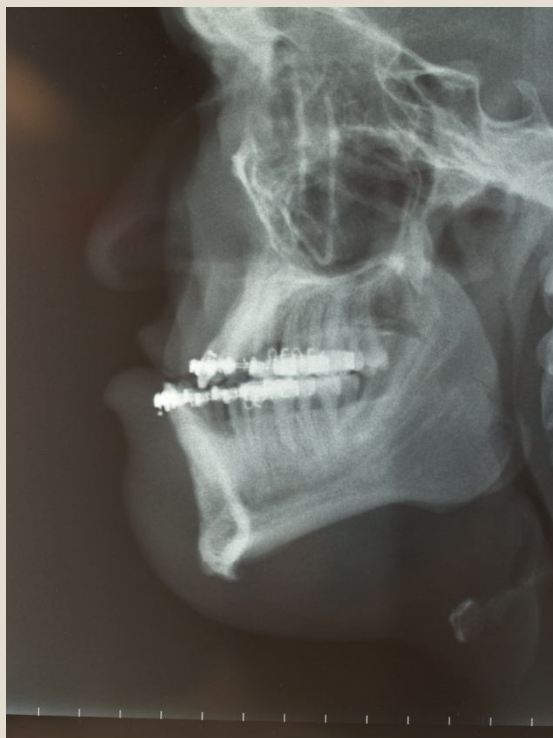

**Siirto eteen**

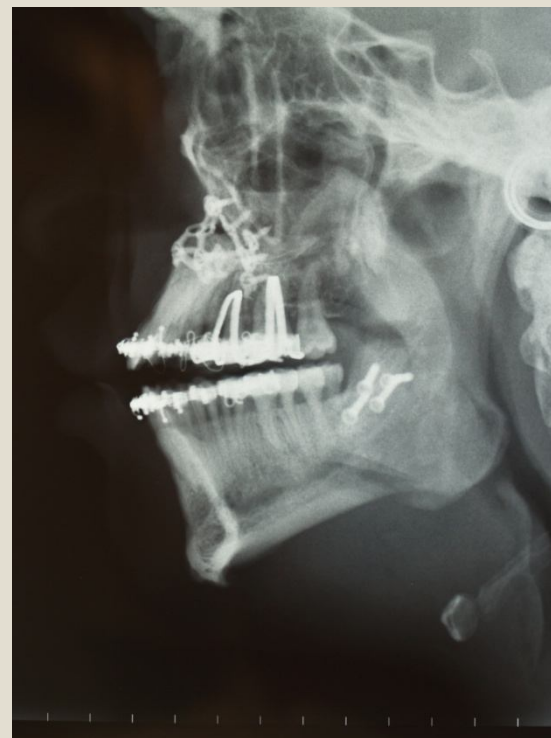

**Bilateral Sagittal Split Osteotomy;  
BSSO**

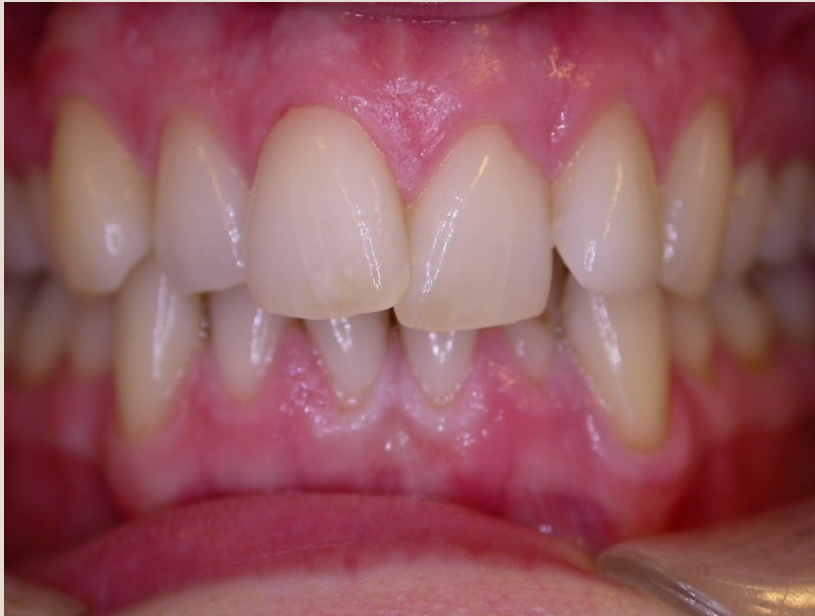**Yläleuan retrognathia  
Alaleuan progenia**



**Bi-  
maxillaariosteotomia**



**Ylänielun ahtaus ja purentavirhe**



## HUOMIOITAVA !

OIKOMISHOITO AJOISSA

NENÄN TUKKOISUUS /  
SUUHENGITYS / ALALEUAN  
KASVU

YKSI ASIA KERRALLAAN

HAMMASKISKO MYÖS  
DIAGNOSTIIKAN APUVÄLINE

KUORSAUS

ALALEUAN RETROGNATHIAN  
KORJAUS KIRURGISESTI

ALALEUAN PROGENIAN SYY  
USEIN YLÄLEUASSA